

第18回VAIVT研究会

造影剤アレルギー症例へのVAIVT

～前腕・上腕部病変に対する体表面
エコーと透視を併用したVAIVT～

大谷正彦 真崎優樹 下池英明 下池朋子 高橋尚
新宅美和子 平山遼一 山口智美 山本えりか
渡邊活気

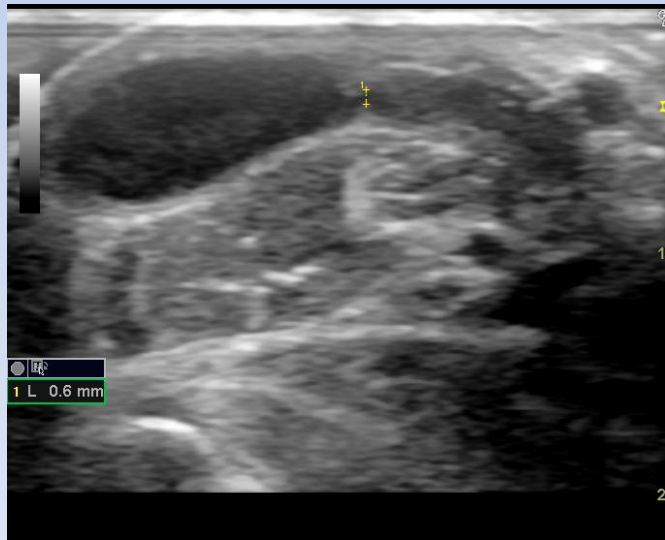
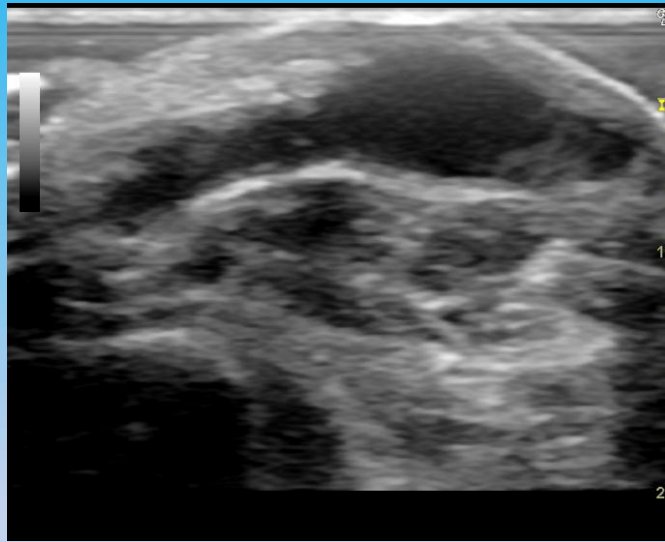
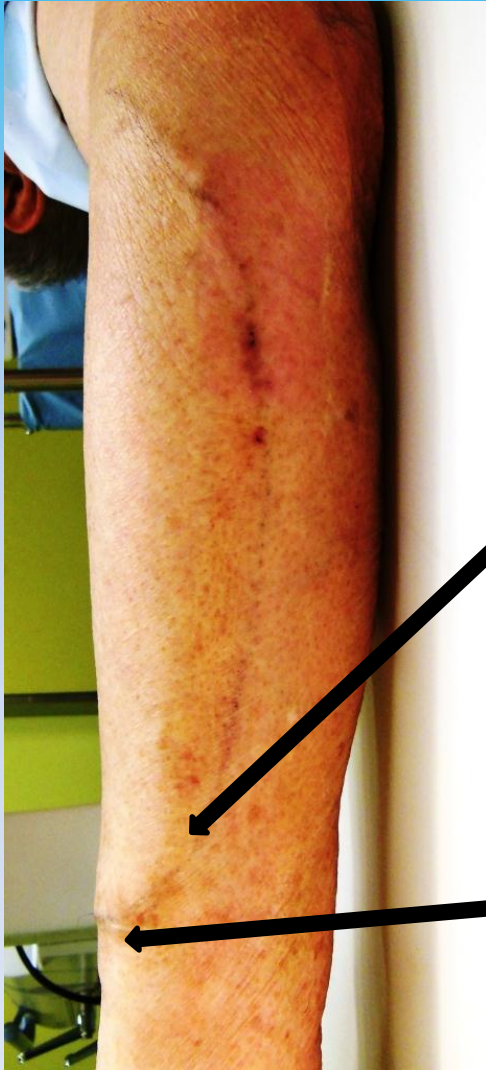
はじめに

ヨード造影剤アレルギーを有する患者においては体表面エコーガイド下、非ヨード系造影剤(炭酸ガス等)などを使用しVAIVTを施行している報告がみられる。当院では前腕・上腕部の病変に対し体表面エコーと造影剤を使用しない透視を併用しVAIVTを行っている。今回、当院で行っているVAIVTについて紹介をする。

方法・手順

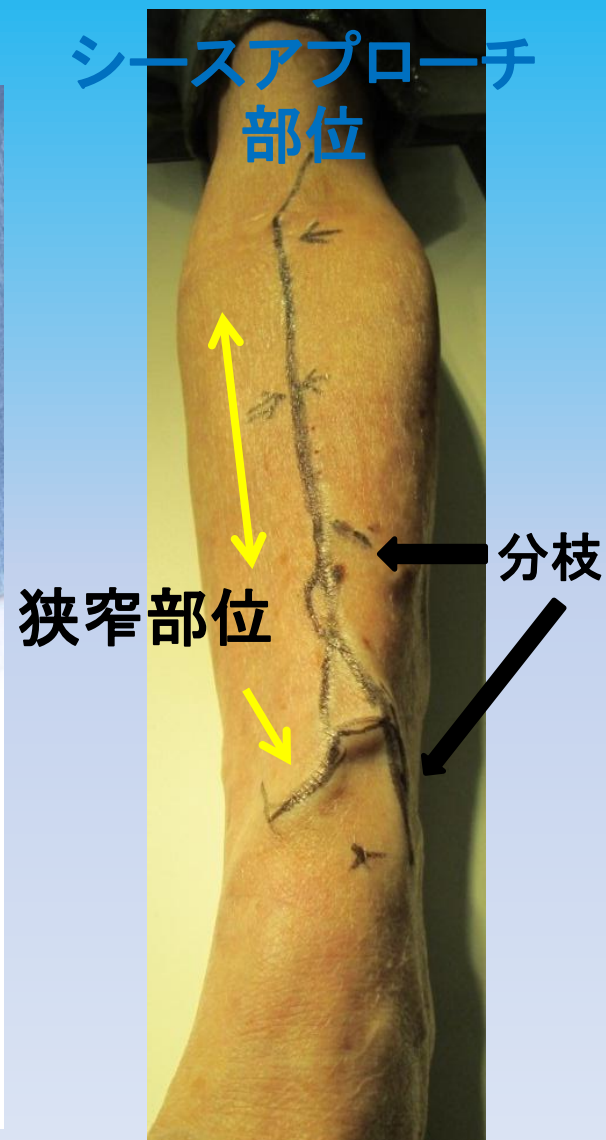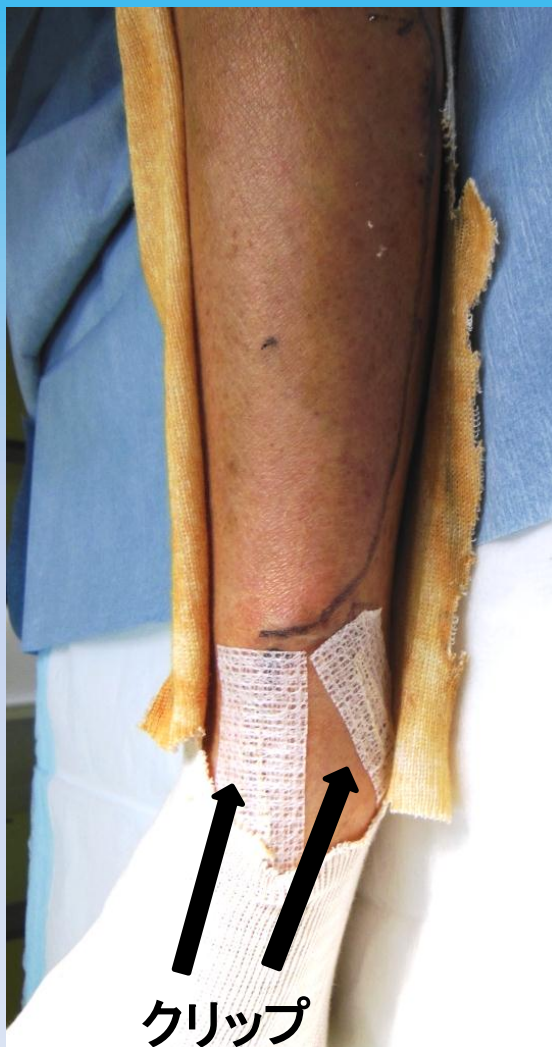
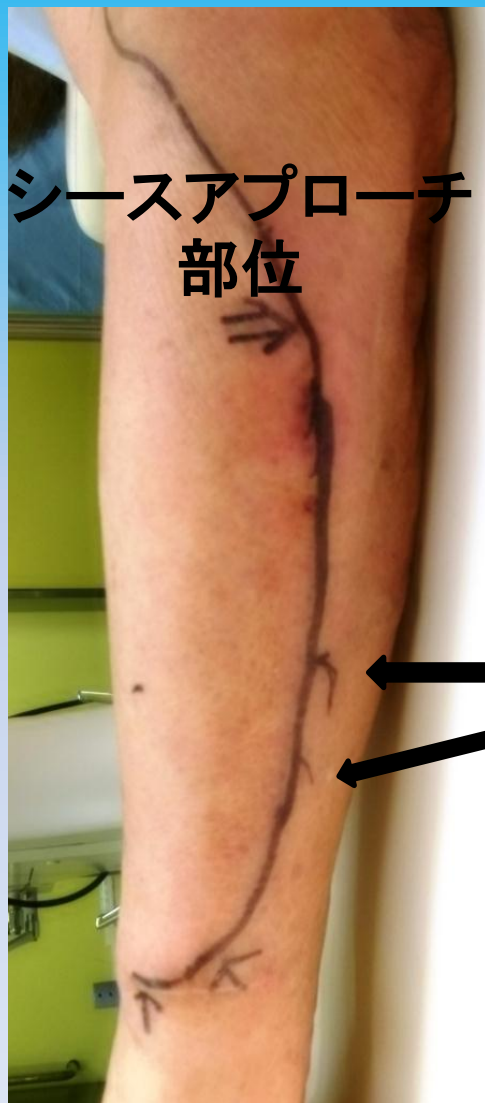- ①VAIVT前に体表面エコーにて病変部位の確認後、シース挿入部位を決定
- ②シース挿入部位より病変部位までの血管をマーキングし、ガイドワイヤーの迷入が考えられる分枝にもマーキングを行い、また透視でも確認できるように病変部位にクリップを貼りつける
- ③エコー・透視を使用し病変部位までガイドワイヤー・バルーンを誘導し拡張
- ④病変部位の拡張をエコーにて確認し終了

手順①

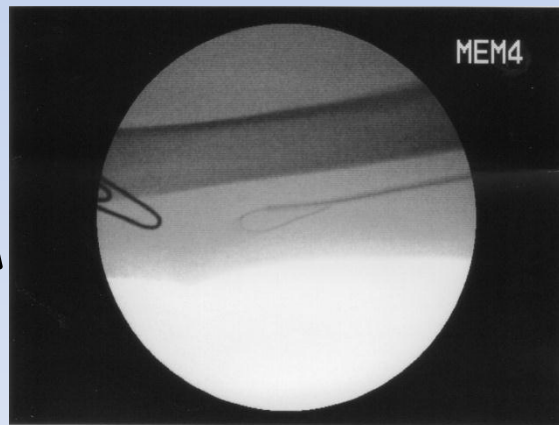
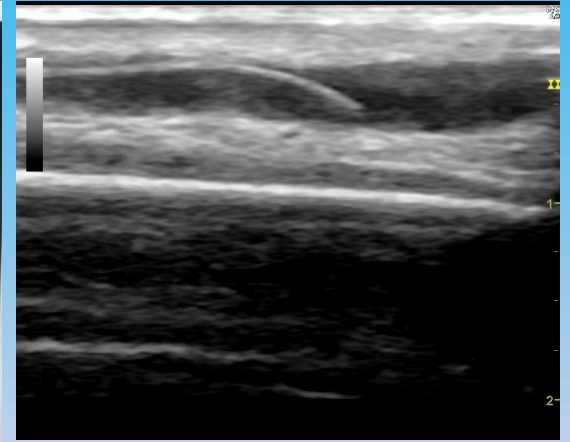
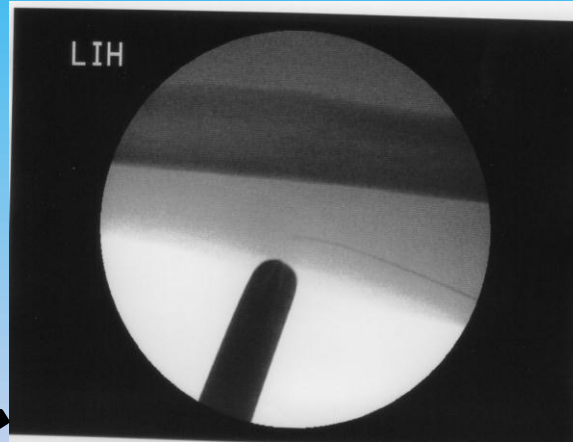
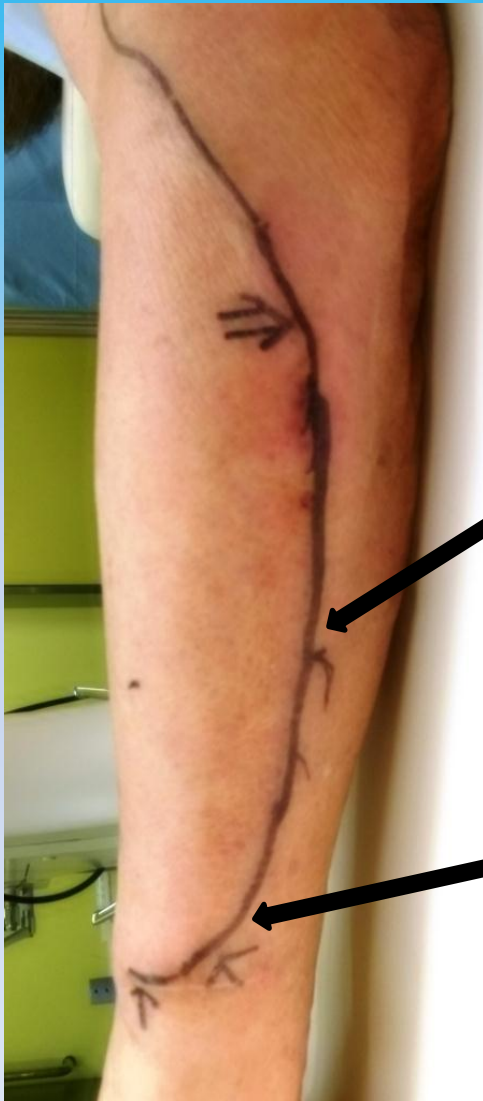

狭窄部位

手順②

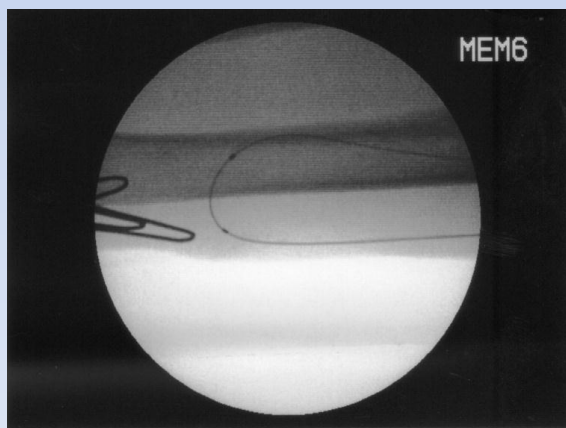
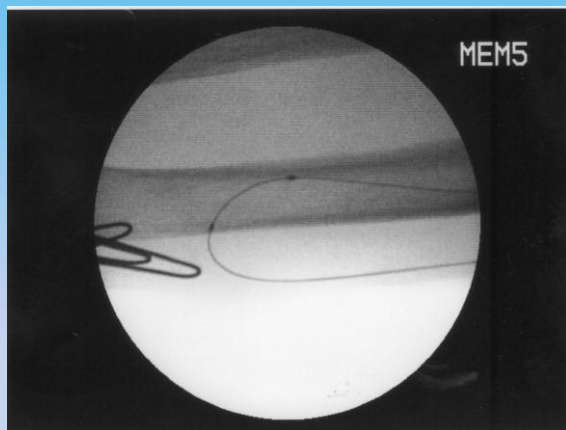


手順③

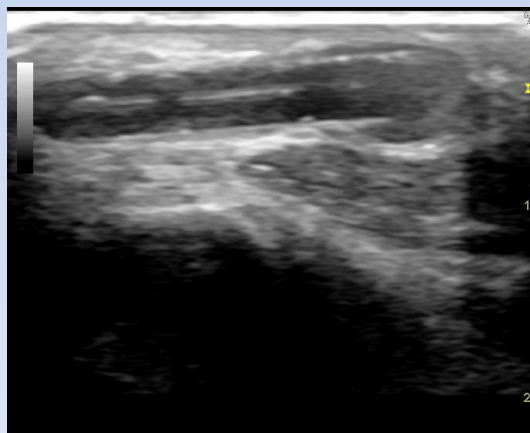
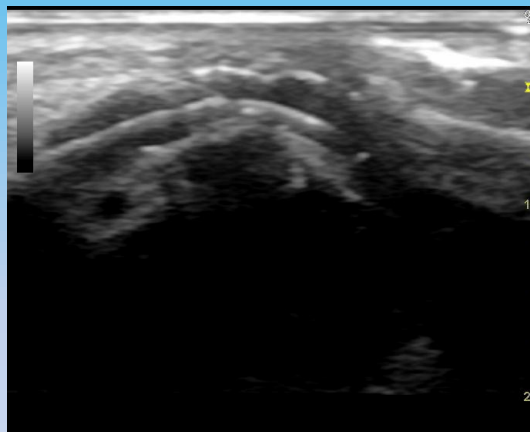


手順③・④

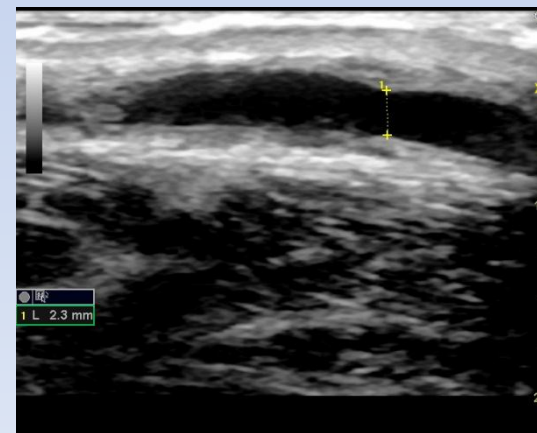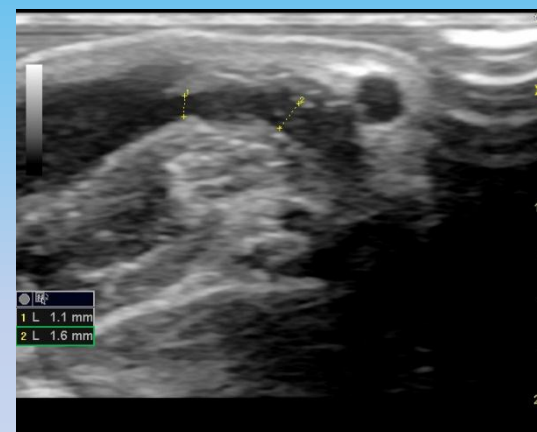バルーン位置確認



拡張中



拡張後評価



結果

○体表面エコー・透視併用
VAIVT

2004年7月～2012年12月

VAIVT 627例中41例

狭窄 34例

閉塞 7例

成功 39例 (95%)

不成功 2例 (5%)

○体表面エコー・造影剤併用
VAIVT

2004年7月～2012年12月

VAIVT 627例中586例

狭窄 502例

閉塞 84例

成功 576例 (98%)

不成功 10例 (2%)

※現在まで重篤な合併症は認めていない

考察

体表面エコー単独でVAIVTを行った場合、ガイドワイヤーの先端を見失った場合やワイヤーがループした場合などには修正にある程度の慣れが必要である。また、病変が長い場合や複雑な場合もバルーン的位置把握に慣れを要する。しかし、透視を併用することにより全体像の把握が容易となりスムーズに手技を行うことができた。

結語

体表面エコーと透視を併用することにより、より確実にVAIVTを施行することが可能であると思われる。